2.2.1. DEFINICIÓN DE CEFALOMETRÍA

La cefalometría, es un método cefalométrico roetgenográfico "que tiene por objeto el estudio de una telerradiografía craneal de perfil donde se resume la cabeza humana en un esquema geométrico[29].

La imagen radiográfica llamada cefalograma es a representación bidimensional[29] de la anatomía tridimensional[16]. Así, a una radiografía se le realiza un calco, sobre papel acetato de los elementos anatómicos más importantes del cráneo, la cara, maxilar superior, maxilar inferior, dientes y tejidos blandos del perfil y se colocan[47] una serie de puntos y se trazan líneas y ángulos preestablecidos por diversos investigadores [6,14,9] con el objeto de medirlos [9].

Así pues, la cefalometría que deriva de las palabras CEFALO: cabeza y METRIA: medida, puede definirse como el conjunto de las mediciones que, sobre radiografías cefálicas de frente o de perfil, hacemos [6]. La cefalometría radiográfica se aplica al hombre vivo en época de crecimiento para estudiar y analizar el complejo proceso del desarrollo craneomaxilofacial [38], es por eso que no es una ciencia exacta[29].

La cefalometría radiográfica es una rama antropométrica aplicada a una especialidad médica sobre un ser en crecimiento. Tal como señalaba Krogman "no podemos exigirle a la cefalometría una precisión documental que es biológicamente imposible y, en sentido estricto, históricamente inalcanzable[38]. El análisis cefalométrico es una herramienta más de diagnóstico, pronóstico en la planificación y evaluación de los tratamientos.

2.2.2. ANÁLISIS DE RICKETTS

2.2.2.1. GENERALIDADES

El análisis cefalométrico de Ricketts nació hacia 1957 el cual estaba compuesto de cuatro mediciones para conseguir un estudio superficial de la forma facial y posición de la dentición, y cinco mediciones para estudiar estructuras más profundas.

En los años siguientes, Ricketts se convirtió en el "Padre de la cefalometría computarizada" (1965)[57,59] en virtud de su asociación con la Rocky Mountain Data Systems, esto contribuyo al desarrollo y perfeccionamiento de su estudio inicial.

Este análisis ha experimentado hasta ahora una serie de modificaciones y está diseñado de acuerdo con su filosofía de tratamiento[1]. La filosofía de la cefalometría de Ricketts se basa en que "el clínico desea ante todo reconocer un problema si existe y entonces tratar con él más específicamente si es necesario.[1]

Este análisis no se limita a analizar la situación inicial del paciente, si no que permite predecir los efectos del crecimiento futuro y el tratamiento en el OVT (Objetivo Visual del tratamiento) [13,37]. Junto con los datos normales tabulados para los factores del análisis, se incluye el grado de cambio que cabe esperar durante el crecimiento normal, siendo esto útil para corregir los valores normales en pacientes de diferentes edades y también para predecir el crecimiento al preparar un OVT[1,37].

Los componentes principales de este análisis son:

1. Análisis cefalométrico de perfil.

2. Análisis cefalométrico frontal.

3. Predicción del crecimiento a corto plazo.

4. Predicción del crecimiento a largo plazo.

De estos componentes sólo nos limitaremos a describir el análisis cefalométrico de perfil.

2.2.2.2. ANÁLISIS CEFALOMÉTRICO LATERAL DE RICKETTS (33 FACTORES)

Este análisis es muy amplio y a la vez muy preciso, ya que integra varios campos (mediciones) las cuales nos darán una evaluación completa del complejo cráneomaxilofacial y dentario[18] desde el punto de vista diagnóstico, pronóstico y terapéutico[9]. En este análisis las mediciones han sido corregidas para la edad. Esto constituye una gran diferencia con los demás análisis cefalométricos[25].

2.2.2.2.1. PUNTOS

Algunos de estos puntos se encuentran en estructuras anatómicas y otros, para su determinación, necesitan el trazado de algunos planos en cuya intersección se localizan.

A los primeros los llamamos puntos anatómicos y a los segundos puntos definidos por planos.

Puntos craneales anatómicos (Fig. N°1)

Nasión (N): Punto más anterior de la sutura frontonasal ubicada sobre el plano sagital medio.

Basión (Ba): Punto más inferior y anterior del foramen magno, o el punto más posterior e inferior de la apófisis basilar del occipital (base craneana).

Porión (Po.): Punto más superior del orificio del conducto auditivo externo.

Orbitario (Or.): Punto más inferior ubicado sobre el borde inferior de la órbita.

Pterigoideo (Pt): Es el punto de la fosa pterigomaxilar localizado más superior y posteriormente (Intersección de las paredes posterior y superior de la fisura pterigomaxilar). Allí se localiza el agujero redondo mayor.

Pterigoideo de Referencia (Pr): punto ubicado en la parte más posterior de la curvatura de la fosa pterigomaxilar[45].

Puntos maxilares anatómicos(Fig. N°1)

Espina nasal anterior (Ena): es un punto ubicado en la parte más anterior del proceso espinoso del maxilar superior sobre el margen inferior de la cavidad nasal.

Espina nasal posterior (Enp): Es el punto más posterior del contorno lateral de los huesos palatinos.

Punto A: Punto más profundo de la curva del maxilar entre la espina nasal anterior y el borde del alvéolo dental.

Puntos mandibulares anatómicos(Fig. N°1)

Pm (protuberancia menti o suprapogonión): Punto donde la curvatura del borde anterior de la sínfisis pasa de cóncava a convexa[1,45,59].

Pogonión (Pg): Punto más anterior de la sínfisis en el plano medio sagital.

Mentoniano (M): Punto más inferior del contorno de la sínfisis mandibular.

Subgonión (Sg): punto ubicado en el borde inferior del ángulo mandibular [45].

Puntos anatómicos del tejido blando (Fig.N°1)

Pn (Nasal)/Pronasalis: Punto más anterior del tejido blando de la nariz.

Dt (Mentón)/Propogonión: Punto más anterior del tejido blando del mentón.

Li (Labio inferior): Punto más anterior del labio inferior.

Em (Comisura): Punto donde se encuentran el labio superior e inferior.

FIGURA N°1: PUNTOS ANATÓMICOS CRANEALES, MAXILARES Y MANDIBULARES

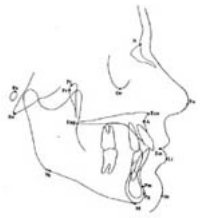

Puntos mandibulares definidos por planos

Xi: Es el punto localizado en el centro de la rama ascendente mandibular[1,54,59]. Se ubica geométricamente con respecto al plano de Frankfort y la PtV de acuerdo al siguiente procedimiento:

1. Se trazan planos perpendiculares al FH y PtV que forman un rectángulo (Fig.N°2).

2. Estos planos deben ser tangentes a los puntos R1 – R2 – R3 y R4 que están ubicados en los bordes anterior, posterior, superior e inferior de la rama (Fig.N°3)

Pto. R1: Es el punto más profundo del borde anterior de la rama.

Pto. R2: Es la proyección horizontal (paralela a FH) del punto R1 sobre el borde posterior de la rama, a la misma altura de R1.

Pto. R3: Localizado en la porción más profunda de la escotadura sigmoidea.

Pto. R4: Es la proyección vertical (perpendicular a FH) del punto R3 sobre el borde inferior de la mandíbula exactamente por debajo de R3 y a su misma altura.

3. Se trazan las diagonales del paralelogramo formado(Fig.N°4).

4. En la intersección de estas diagonales se ubica el punto Xi (Fig.N°5).

FIGURA N°2

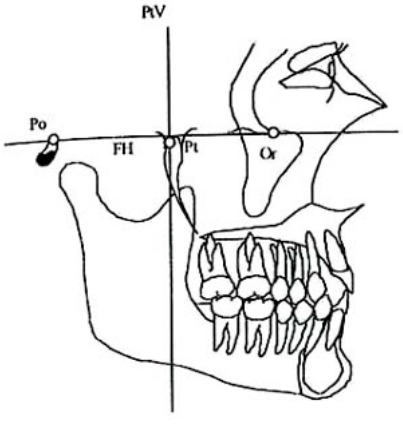

FIGURA N°3

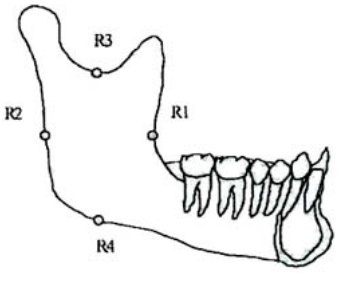

FIGURA N°4

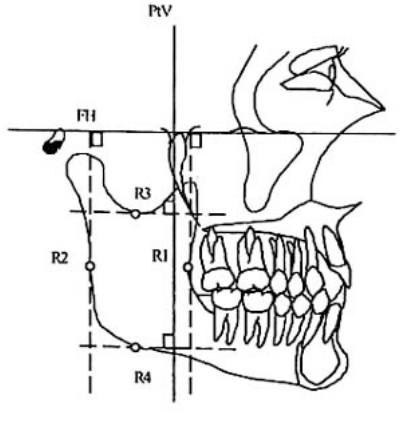

FIGURA N°5

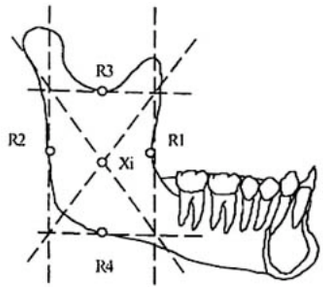

Dc: Punto ubicado sobre el plano Ba-Na [1,45,59](Fig.N°6).

Gnatión Cefalométrico (Gn): Es un punto ubicado en la intersección del plano facial (N-Pg) con el plano mandibular[45,59](Fig.N°6)..

Gonión (Go): Punto formado por la intersección del plano mandibular con una tangente al borde posterior de la rama[45](Fig.N°6).

Puntos Craneales definidos por planos (Fig. N°6)

Cf (Centro Facial): Punto ubicado en la intersección del plano de Frankfort (Po- Or) y la perpendicular a este que pasa tangente a la pared posterior de la fisura pterigomaxilar, punto Pr, (Línea PtV)[45,59, 1](Fig.N°6).

Cc (Centro del cráneo): Punto cefalométrico formado por la intersección de la línea Ba-N y Pt – Gn (eje facial)[1,45,59] (Fig.N°6).

FIGURA N°6: PUNTOS MANDIBULARES Y CRANEALES DEFINIDOS POR PLANOS

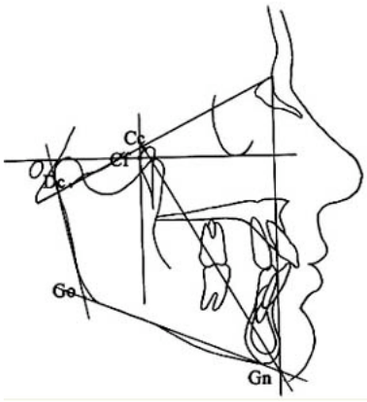

Puntos Dentarios Figura (N°7)

A1 incisivo: Borde incisal del incisivo superior.

A2 Incisivo: Ápice radicular del incisivo superior.

B1 Incisivo: Borde incisal del incisivo inferior.

B2 Incisivo: Ápice radicular del incisivo inferior.

A6 Molar superior: Punto sobre el plano oclusal determinado por una perpendicular tangente a la cara distal del primer molar superior.

B6 Molar inferior: Punto sobre el plano oclusal determinado por una perpendicular tangente a la cara distal del primer molar inferior.

A3 Canino: es la punta de la cúspide del canino superior.

B3 Canino: es la punta de la cúspide del canino inferior.

FIGURA N°7: PUNTOS DENTARIOS

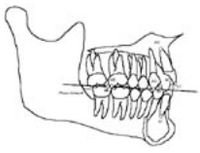

2.2.2.2.2. PLANOS

1. A concluir el calco de las estructuras anatómicas se traza con la radiografía aún colocada sobre el negatoscopio, el plano oclusal funcional, que por definición necesita de la visualización de todos o algunos dientes del sector lateral. **El planooclusal funcional** es la línea que pasa por el punto de contacto interoclusal más distal de los primeros molares y por el punto medio del overbite de los caninos. En ausencia de estos, a través del entrecruzamiento de los premolares; en casos de dentición mixta se deberán tener en cuenta los molares primarios [1,45,59] (Fig.N°9).

2. Plano de Frankfort(FH): Se traza desde el punto porión al punto orbitario. Es la línea horizontal básica de referencia en el trazado cefalométrico[1,45,59] (Fig.N°10).

3. Vertical pterigoidea(PtV): Se construye trazando una línea perpendicular al plano de Frankfort tangente al borde posterior de la fisura pterigomaxilar (que pase por el punto Pr). La intersección de estos planos (punto Cf) es muy estable, es decir, el cambio en la ubicación de este punto como resultado del crecimiento es mínimo, por consiguiente, los trazados cefalométricos seriados de un paciente pueden superponerse en este punto para obtener un panorama general de su crecimiento[1,45,59] (Fig.N°10).

4. Ba – N: Este plano constituyendo el límite entre la cara y el cráneo. Es el mejor plano para evaluar el comportamiento del mentón. Constituye una referencia para el estudio de la posición, rotación y crecimiento mandibular[1,45,59] (Fig.N°9).

5. Plano facial: Une el punto N con Pg y debe prolongarse unos milímetros para facilitar su entrecruzamiento con el plano de Frankfort, indica la posición del mentón en sentido sagital. Es de utilidad para definir el biotipo facial[1,45,559] (Fig.N°8).

6. Plano Mandibular: se traza desde el punto Sg al punto M. En la unión de su extremo anterior con el plano facial forma el punto Gnatión intersección[46] (Fig.N°8).

7. Eje facial: se traza desde el punto Pt al Gn. Describe la dirección de crecimiento del mentón. En la cara promedio, forma un ángulo recto con el plano Ba – N[1,45,59] (Fig.N°8).

8. Eje del cuerpo mandibular: Se determina trazando una línea desde Xi al punto Pm. La línea de referencia para evaluar el tamaño y morfología mandibular[1,45,59] (Fig.N°10).

9. Eje del Cóndilo (Xi-Dc): se utiliza este plano para describir la morfología de la mandíbula. En relación con el eje del cuerpo de la mandíbula, forman el ángulo de la altura facial inferior [1,45,59](Fig.N°9).

10. Xi - Ena: Une ambos puntos. Con el eje del cuerpo de la mandíbula, forman el ángulo de la altura facial inferior 1,54,59 (Fig.N°10).

11. Plano A-Pg: Relaciona las bases dentarias superior e inferior, por lo que se le denomina también, plano de las dentaduras. Constituye la referencia más usada para determinar la posición de los dientes anteriores en sentido sagital1,45,59 (Fig.N°9).

12. Eje del incisivo superior: Une los puntos A1 y A2 y se prolonga hasta el plano de Frankfurt. Describe la inclinación del incisivo superior (Fig.N°8).

13. Eje del incisivo inferior: Une los puntos B1 y B2. Se prolonga al igual que el plano A-Pg más o menos 20 mm por debajo del plano mandibular, y por arriba hasta encontrar al eje del incisivo superior. Estas prolongaciones facilitan también la toma de medidas (Fig.N°8).

14. Plano estético (E): Se traza desde el punto Pn al punto Dt. Describe la armonía estética de los labios en relación a la nariz y el mentón (Fig.N°8).

15. N-A: Se estudia el ángulo que forma esta línea con el plano de Frankfort (Fig.N°9).

16. Cf-N/Cf-A: Se utilizan para determinar la altura maxilar1,54,59 (Fig.N°10).

17. Plano Palatal (Ena-Enp): Se utiliza para medir su inclinación con respecto a Frankfkort1,45,59 (Fig.N°9).

18. Cf-Go: Para determinar la altura facial posterior1,45,59 (Fig.N°10).

19. Xi-Cf: Para estudiar la posición de la rama mandibular. Útil en la predicción del patrón de Clase III1,45,59((Fig.N°10).

FIGURA N°8: PLANOS DE REFERENCIA

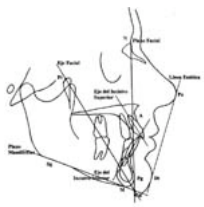

FIGURA N°9: PLANOS DE REFERENCIA

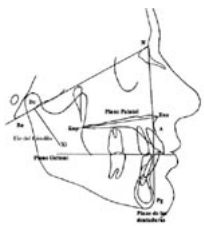

FIGURA N°10: PLANOS DE REFERENCIA

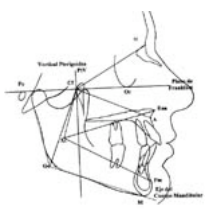

2.2.2.2.3. MEDIDAS E INTERPRETACIÓN DEL CEFALOGRAMA LATERAL DE RICKETTS

(33 factores agrupados en 6 campos)

1. Análisis Dental.
2. Análisis Esquelético.
3. Análisis Dentoesquelético.
4. Análisis estético.
5. Relación craneofacial.
6. Estructural Interno.

CAMPO I: ANÁLISIS DENTAL

1. Relación molar:

Es la relación entre las caras distales del primer molar superior y su homólogo inferior medida sobre el plano oclusal.

Interpretación: Define la clase molar. Un valor negativo indica que la cara distal del molar inferior (B6) está ubicada en una posición mesial respecto a la del molar superior (B6) 18 y un valor positivo cuando A6 se encuentra por delante de B6 59

NORMA CLÍNICA:

Clase I: -3 mm.

Clase II: más de 0 mm.

Clase III: menos de – 6 mm.

DESVIACIÓN ESTÁNDAR: ± 3.0 mm

AUMENTADO: Clase II dentaria

DISMINUIDO: Clase III dentaria

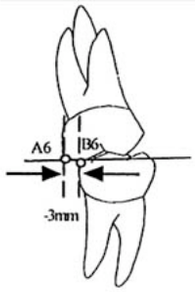

2. Relación canina

Es la distancia existente entre el centro de las cúspides de los caninos superior e inferior A3 – B3 medida al igual que la anterior sobre el plano oclusal.

Interpretación: Define la clase canina. Un número negativo indica que la cúspide del canino inferior está ubicada hacia mesial con respecto a la del superior[1,52,59].

NORMA CLÍNICA:

Clase I: -2 mm.

Clase II: más de 1 mm.

Clase III: menos de –5 mm.

DESVIACIÓN ESTÁNDAR: ± 3.0 mm.

AUMENTADO: Clase II dentaria

DISMINUIDO: Clase III dentaria

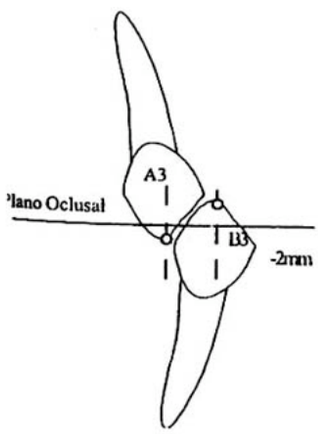

3. Overjet incisivo(Sobrepase Horizontal)

Es la distancia entre las bordes incisales superior e inferior (A1-BI) medida a la altura del plano oclusal.

Interpretación: Constituye uno de los síntomas más evidentes de una maloclusión dentaria por que describe la anomalía del sector anterior en sentido sagital (normal, borde a borde, positivo o negativo)[18]. Determina la cantidad de sobremordida horizontal que existe. Los valores positivos mayores a la norma indican un exceso en la sobremordida horizontal. Los valores negativos (incisivo inferior por delante del superior) indican una relación clase III, o mordida cruzada anterior[59].

NORMA CLÍNICA: 2.5 mm.

DESVIACIÓN ESTÁNDAR: ± 2.5 mm.

UMENTADO: Clase II dentaria

DISMINUIDO: Clase III dentaria

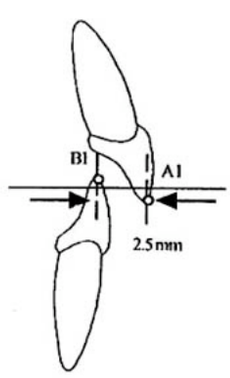

4. Overbite Incisivo(Sobrepase Vertical)

Es la distancia entre los bordes incisales inferior y superior. Se mide perpendicular al plano oclusal.

Interpretación: Define la oclusión del sector incisivo (A1-B1) en el plano vertical (mordida normal, abierta, sobremordida profunda)[18]. Los valores positivos mayores a la norma indican una sobremordida vertical profunda. Los valores negativos (A1 por arriba del plano oclusal funcional y B1 por debajo del mismo indican una mordida abierta anterior[59].

NORMA CLÍNICA: 2.5 mm.

DESVIACIÓN ESTÁNDAR: ± 2.5 mm.

AUMENTADO: Sobremordida profunda

DISMINUIDO: Mordida abierta anterior

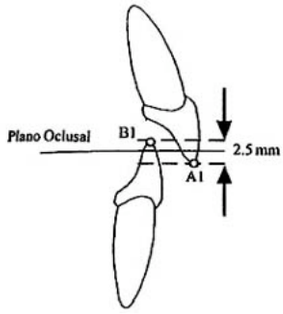

5. Extrusión incisivo inferior

Es la distancia entre el borde incisal del incisivo inferior (B1) y el plano oclusal.

Interpretación: Factor clave para el diagnóstico diferencial de la sobremordida incisiva, que afecta el plan de tratamiento ¿se debe la sobremordida a la extrusión del incisivo inferior o a la elongación del incisivo superior? ¿O a una combinación de ambos[52].

NORMA CLÍNICA: 1.25 mm.

DESVIACIÓN ESTÁNDAR: ± 2 mm.

AUMENTADO: Incisivo inferior extruído

DISMINUIDO: Mordida abierta incisiva inferior

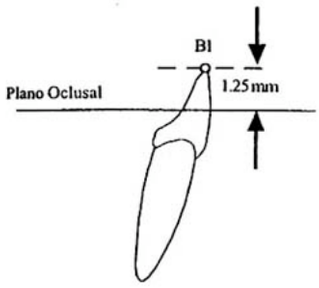

6. Ángulo interincisivo:

Es el ángulo formado por los ejes de los incisivos centrales superior e inferior (A1-A2/B1-B2).

Interpretación: en los casos de protusión dentaria este ángulo es menor. Ángulos de valores grandes corresponden generalmente a sobremordidas profundas.

En condiciones normales, en los biotipos dolicofaciales este ángulo tiene medidas mayores que en los braquifaciales esto se debe a la diferente conformación estructural de ambos biotipos[18].

NORMA CLÍNICA: 130°

DESVIACIÓN ESTÁNDAR: ± 6°

AUMENTADO: Biretrusión dentaria.

DISMINUIDO: Biprotrusión dentaria.

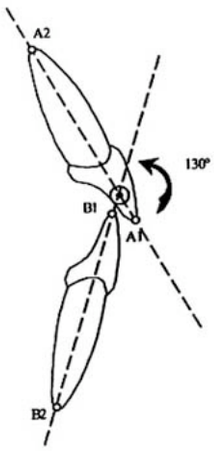

CAMPO II: ANÁLISIS ESQUELÉTICO

7. Convexidad del punto A

Es la distancia entre el punto A y el plano facial (N-Pg.)

Interpretación: define el patrón esqueletal. Como es una medida relativa (relaciona punto A con el plano facial) tiene dos variables: la posición del punto A y la posición del plano facial. Valores mayores que la norma definen un patrón de Clase II, medidas menores, un patrón de Clase III. Para un diagnóstico más profundo de la anomalía habría que evaluar la posición del punto A y del Pg. independientemente con las medidas de la profundidad maxilar y facial[19]. Esta medida no indica si la discrepancia anteroposterior es provocada por una hipo/hiperplasia maxilar o por una hiper/hipoplasia mandibular[52].

La medida de la convexidad puede ser modificada por crecimiento o por efectos del tratamiento[18].Esta medida describe la relación de ambos maxilares en sentido sagital[18].

NORMA CLÍNICA: 3.5 mm. a la edad de 9 años.

DESVIACIÓN ESTÁNDAR: ± 2 mm.

CORRECCIÓN BIOLÓGICA: Disminuye 0.3 mm./año.

AUMENTADO: Clase II esquelética.

DISMINUIDO: Clase III esquelética

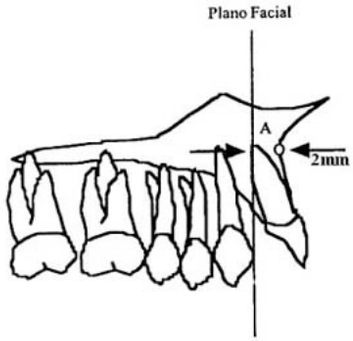

8. Altura facial inferior

Ángulo formado por los planos Xi –Ena y Xi – Pm

Interpretación: El grado de divergencia informa de la tendencia esquelética a un problema vertical (mordida abierta o sobremordida acentuada). Cuando el valor es alto (hiperdivergente) indica una mordida abierta esquelética, cuando el valor es bajo indica una sobremordida acentuada esquelética (hipodivergente)52.

NORMA CLÍNICA: 45°

DESVIACIÓN ESTÁNDAR: ±3°

AUMENTADO: Mordida Abierta Esquelética.

DISMINUIDO: Sobremordida Esquelética Aumentada.

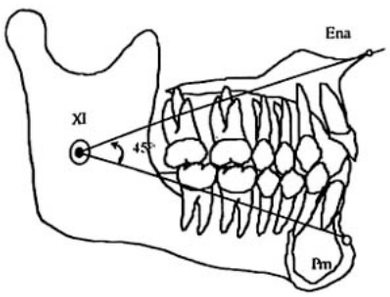

CAMPO III: ANÁLISIS DENTOESQUELÉTICO

9. Posición del molar superior

Es la distancia desde la cara distal del primer molar superior permanente (A6) hasta la vertical pterigoidea (PtV), medida en forma perpendicular a está última.

Interpretación: La vertical pterigodea indica el límite posterior del maxilar superior. Esta medida determina si la relación molar de Angle alterada es debida a la posición del molar superior o del inferior. Nos alerta también sobre la posibilidad de impactación de los terceros molares superiores y puede ayudar en la decisión de extracciones18.

NORMA CLÍNICA: Edad en años + 3mm.

DESVIACIÓN ESTÁNDAR: ± 3 mm.

AUMENTADO: Clase II Molar debido a molar superior.

DISMINUIDO: Clase II Molar debido a molar inferior.

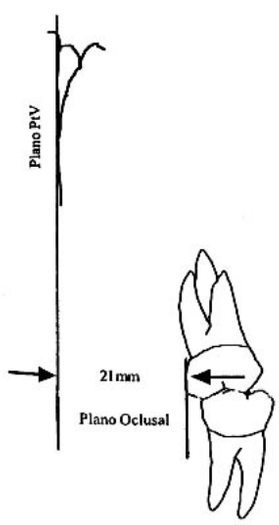

10. Protrusión del incisivo inferior:

Es la distancia del borde incisal del incisivo inferior (B1) al plano A-Pg. (Plano dentario).

Interpretación: Define el grado de protrusión/retrusión del incisivo inferior, además la posición de esta arcada en relación a ambos maxilares. Es de suma importancia para la planificación del tratamiento18.

NORMA CLÍNICA: 2mm.

DESVIACIÓN ESTÁNDAR: ± 2 mm.

AUMENTADO: Protrusión Incisiva.

DISMINUIDO: Retrusión Incisiva.

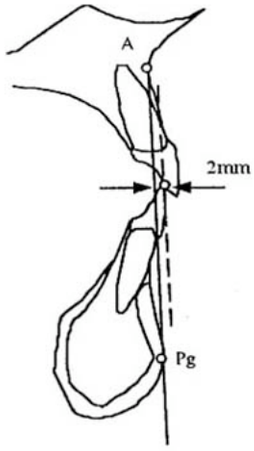

11. Protrusión del incisivo superior

Es la distancia desde el borde incisal del incisivo superior (A1) al plano A-Pg.

Interpretación: Define el grado de protrusión/retrusión de los incisivos superiores y su posición en relación a ambos maxilares. Es uno de los principales motivos de consulta y de indicación del tratamiento ortodóncico18.

NORMA CLÍNICA: 3.5mm.

DESVIACIÓN ESTÁNDAR: ± 2 mm.

AUMENTADO: Protrusión Incisiva.

DISMINUIDO: Retrusión Incisiva.

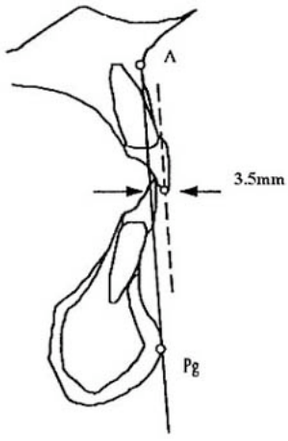

12. Inclinación del incisivo inferior

Es el ángulo formado por el eje del incisivo inferior (B1) y el plano A-Pg.

Interpretación: Describe el grado inclinación de los incisivos inferiores en relación al perfil óseo del tercio inferior de la cara59.Nos indica las limitaciones del tratamiento en lo referente al cambio de posición de este diente18.

NORMA CLÍNICA: 22°

DESVIACIÓN ESTÁNDAR: ± 4°

AUMENTADO: Inclinación labial.

DISMINUIDO: Inclinación lingual.

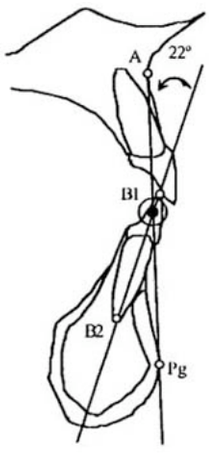

13. Inclinación del incisivo superior

Es el ángulo formado por el eje del incisivo superior (A2-A1) y el plano A-Pg.

Interpretación: Describe el grado de inclinación del incisivo superior en relación al perfil esquelético del tercio inferior de la cara59. Constituye un factor clave de estabilidad de la oclusión incisiva normal. El parámetro que tenemos en lo referente a estabilidad de este incisivo, es su paralelismo con el eje facial (se aconseja una posición 5° más vertical que el eje facial18.

NORMA CLÍNICA: 28°

DESVIACIÓN ESTÁNDAR: ± 4°

AUMENTADO: Inclinación labial.

DISMINUIDO: Inclinación lingual.

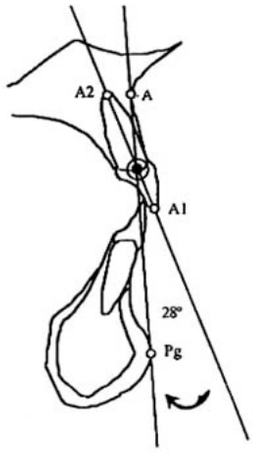

14. Plano oclusal a la rama mandibular:

Es la distancia vertical entre el plano oclusal y el centro de la rama mandibular (Xi).

Interpretación: Un plano oclusal alto en relación al punto Xi nos indica extrusión de molares inferiores. A la inversa, un plano oclusal descendido, indica extrusión de los molares superiores. Los valores positivos indican que el plano oclusal se halla por encima del punto Xi, y los negativos lo contrario[1,52,59].

NORMA CLÍNICA: 0.0 mm. a la edad 9½ años.

DESVIACIÓN ESTÁNDAR: ± 3mm.

CORRECCIÓN BIOLÓGICA:

Aumenta 0.5 mm. / año,

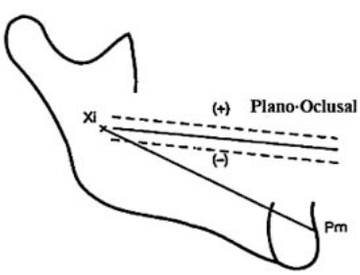

15. Inclinación en el plano oclusal

Es el ángulo formado por el eje del cuerpo (Xi - Pm.) y el plano oclusal.

Interpretación: Localiza y describe el plano oclusal con respecto a la mandíbula[1,52,59].

NORMA CLÍNICA: 22° a la edad 8 años.

DESVIACIÓN ESTÁNDAR: ± 4°

CORRECCIÓN BIOLÓGICA: Aumenta 0.5° / año.

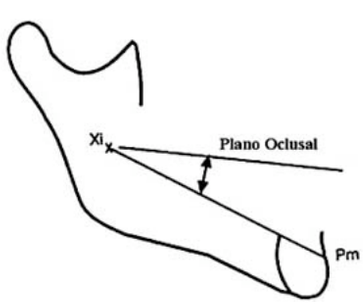

CAMPO IV: ANÁLISIS ESTÉTICO

16. Protrusión labial:

Es la distancia desde la parte más anterior del labio inferior (Li), al plano estético (Plano E)[18].

Interpretación: Expresa el equilibrio estético de los labios con el resto del perfil blando facial ya que relaciona la nariz, el mentón y el labio inferior. Si los incisivos superiores se encuentran protusivos, esto provocará una eversión en el labio inferior. Así mismo el tercio facial inferior disminuido puede provocar el mismo efecto[59].

El labio inferior se apoya sobre la cara vestibular del incisivo inferior. Por lo tanto, la protusión de este diente, producirá un labio inferior protusivo. Valores negativos indican que el labio está por detrás del plano E[18].

NORMA CLÍNICA: - 2 mm. a la edad dad 8½ años.

DESVIACIÓN ESTÁNDAR: ± 2 mm.

CORRECCIÓN BIOLÓGICA: Disminuye 0.2mm./año.

AUMENTADO: Retrusión Labial.

DISMINUIDO: Protrusión Labial.

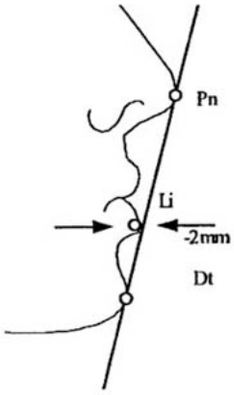

17. Longitud del labio superior

Es la distancia entre la espina nasal anterior (Ena) y el Em punto donde se cruzan labio superior y labio inferior.

Interpretación: Determina la longitud del labio superior[59]. Es útil para estudiar la causa de una sonrisa gingival o una insuficiente exposición de los incisivos superiores[18]. Un labio corto, puede ser la causa de una musculatura perilabial contracturada.

NORMA CLÍNICA: 24 mm. a la edad dad 8½ años.

DESVIACIÓN ESTÁNDAR: ± 2 mm.

CORRECCIÓN BIOLÓGICA: Aumenta 0.3 mm./año.

AUMENTADO: Buen desarrollo labial.

DISMINUIDO: Constricción labial.

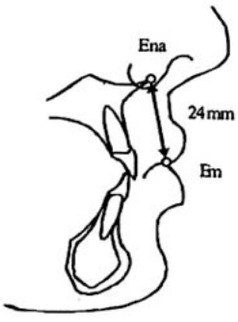

18. Distancia Comisura Labial – Plano oclusal

Es la distancia de la comisura de los labios (Em) al plano oclusal.

Interpretación: Indica la ubicación vertical del labio superior en relación al plano oclusal. Se aplica en números negativos cuando el plano oclusal está por debajo del punto Em. Un plano oclusal bajo (-) 5mm. indica un labio superior corto (sonrisa gingival). Un plano oclusal alto 0mm puede dar la apariencia de dientes ocultos.

NORMA CLÍNICA: (-) 3.5mm. a la edad de 8½ años.

DESVIACIÓN ESTÁNDAR: ± 2 mm.

CORRECCIÓN BIOLÓGICA Aumenta 0.1 mm./ año.

AUMENTADO: Sonrisa "Gingival".

DISMINUIDO: Sonrisa incisiva inferior.

CAMPO V: RELACIÓN CRANEOFACIAL

19. Profundidad facial

Es el ángulo formado por el plano facial (N-Pg) y el plano de Frankfort (Po-Or). **Interpretación:** Localiza el mentón en sentido sagital. Determina si la Clase II o Clase III ósea se debe a una mal posición de la mandíbula. Es útil esta medida en conjunto con la convexidad del punto A, la profundidad maxilar y la altura facial inferior para completar el diagnóstico esqueletal. Medidas inferiores a la norma indican un biotipo dolicofacial. Medidas mayores corresponderá a un biotipo braquifacial[18,52,59].

NORMA CLÍNICA: 87° a la edad de 9 años.

DESVIACIÓN ESTÁNDAR: ± 3°

CORRECCIÓN BIOLÓGICA:Aumenta 0.3° /año.

AUMENTADO: Prognatismo Mandibular.

DISMINUIDO: Retrognatismo Mandibular.

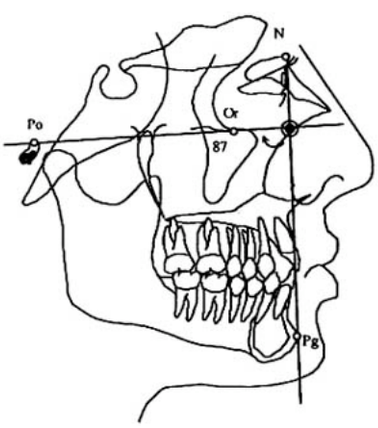

20. Eje facial

Es el ángulo formado por el eje facial (Pt-Gn) y el plano Basión-Nasión.

Interpretación: Indica la dirección del crecimiento del mentón y no cambia prácticamente con la edad en los casos de crecimiento normal, por lo tanto, si hubiera un cambio significativo este debe ser atribuido al tratamiento[18,59]. Es de importancia en la determinación del biotipo facial. Su valor depende tanto de la forma mandibular como de la posición de esta en el complejo craneofacial[18].

NORMA CLÍNICA: 90°

DESVIACIÓN ESTÁNDAR: ± 3°

AUMENTADO: Braquifacial/ Patrón Horizontal.

DISMINUIDO: Dolicofacial/ Patrón Vertical.

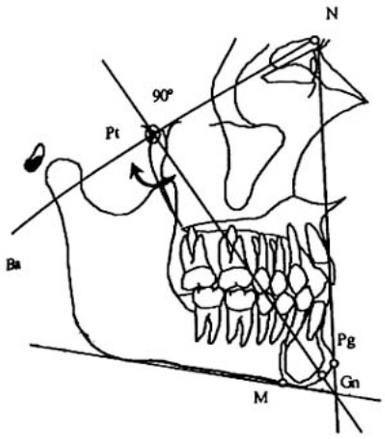

21. Cono facial

Es el ángulo formado por el plano facial (N-Pg) y el plano mandibular.

Interpretación: Expresa la altura posterior de la cara, determinando el componente direccional del crecimiento facial y el biotipo[52].

NORMA CLÍNICA: 68°

DESVIACIÓN ESTÁNDAR: ± 3.5°

AUMENTADO: Braquifacial/ Patrón Horizontal

DISMINUIDO: Dolicofacial/ Patrón Vertical.

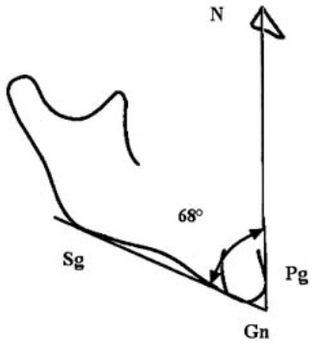

22. Ángulo del plano mandibular

Es el ángulo formado por el plano mandibular y el plano horizontal de Frankfort.

Interpretación: Valores bajos corresponden a los pacientes braquifaciales, con mandíbula cuadrada y tendencia a sobremordida esquelética de origen mandibular. Un valor alto indica tendencia a una mordida abierta de origen mandibular y a un biotipo dolicofacial[18,52].

NORMA CLÍNICA: 26° a la edad de 9 años.

DESVIACIÓN ESTÁNDAR: ± 4°

CORRECCIÓN BIOLÓGICA: Disminuye 0.3° / año.

AUMENTADO: Mordida Abierta Mandibular. Dolicofacial.

DISMINUIDO: Sobremordida Mandibular. Braquifacial.

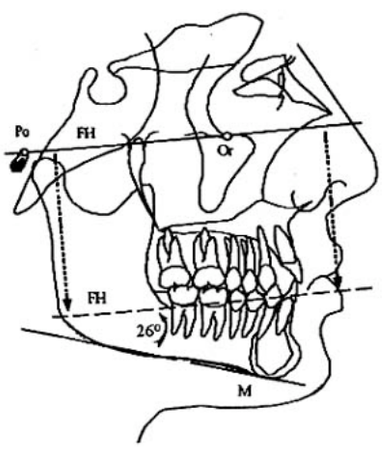

23. Profundidad maxilar

Es el ángulo formado por el plano de Frankfort y la línea N-A.

Interpretación: Indica la posición del maxilar superior en plano horizontal, indicando su posición antero-posterior. Determina si la Clase II o III ósea se debe a una mal posición del maxilar[52]. Esta medida no varía con el crecimiento normal. Un cambio sólo puede deberse a la mecánica de tratamiento o estar asociada a un hábito como succión del pulgar[18].

NORMA CLÍNICA: 90°

DESVIACIÓN ESTÁNDAR: ± 3°

AUMENTADO: Protrusión Maxilar.

DISMINUIDO: Retrusión Maxilar.

24. Altura Facial Total

Este ángulo se forma por la prolongación hacia atrás y abajo del plano Ba-N y la prolongación del eje del cuerpo mandibular Pm-Xi hacia atrás y arriba.

Interpretación: Indica e biotipo facial, y es usada para evaluar la dimensión vertical. No cambia prácticamente con la edad en los casos de crecimiento normal.

NORMA CLÍNICA: 60°

DESVIACIÓN ESTÁNDAR: ± 3°

AUMENTADO: Dolicofacial.

DISMINUIDO: Braquifacial.

25. Altura maxilar

Es el ángulo formado por los puntos N - Cf (la intersección del plano de Frankfort y PtV) y el punto A.

Interpretación: Localiza el maxilar en el plano vertical. Un valor bajo indica una mordida abierta ósea de origen maxilar, mientras que los valores altos sugieren una sobremordida esquelética de componente maxilar[52].

NORMA CLÍNICA: 53° a la edad de 8½ años.

DESVIACIÓN ESTÁNDAR: ± 3°

CORRECCIÓN BIOLÓGICA: Aumenta 0.4°/año.

AUMENTADO: Sobremordida Maxilar.

DISMINUIDO: Mordida Abierta Maxilar.

26. Plano Palatal

Es el ángulo formado por los planos de Frankfort y el plano palatal (Ena-Enp)

Interpretación: Describe la inclinación anterior del paladar. El valor alto es indicativo de una mordida abierta de origen maxilar[1,52,59].

NORMA CLÍNICA: 1°

DESVIACIÓN ESTÁNDAR: ± 3.5°

AUMENTADO: Mordida Abierta Maxilar.

DISMINUIDO: Sobremordida Maxilar.

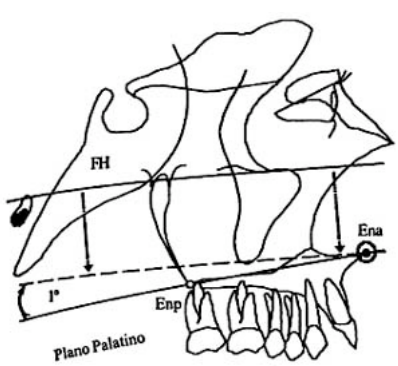

CAMPO VI: ESTRUCTURAL INTERNO

27. Deflexión craneal

Es el ángulo formado por el plano N-Ba y el plano de Frankfort.

Interpretación: Indica la angulación de la base del cráneo. Los valores mayores a la norma indican bases craneales anguladas, propias del paciente con un patrón de crecimiento horizontal (cráneo braquicéfalo). Las menores a la norma indican bases craneales planas propias del paciente con un patrón de crecimiento vertical (cráneo dolicocéfalo) [59]. Se halla asociada a un crecimiento excesivo de la mandíbula. Útil para la predicción de patrones de crecimiento de clase III[18].

NORMA CLÍNICA: 27° a la edad de 9 años.

DESVIACIÓN ESTÁNDAR: ± 3°

CORRECCIÓN BIOLÓGICA: Aumenta 0.2°/año.

AUMENTADO: Prognatismo Mandibular.

DISMINUIDO: Retrognatismo Mandibular.

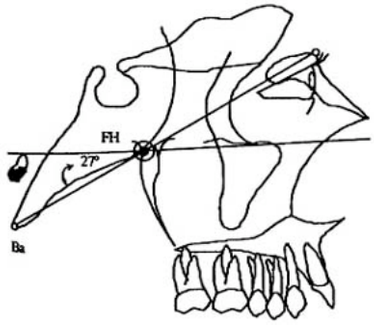

28. Longitud craneal anterior

Es la distancia del punto CC a N.

Interpretación: Nos dice si el patrón esqueletal de clase II es debido a una base craneal anterior larga o si el patrón de clase III tiene su origen en una corta[33].Es un factor clave condicionante de las posibilidades ortopédicas del maxilar[52].

NORMA CLÍNICA: 55 mm. a la edad de 8½ años.

DESVIACIÓN ESTÁNDAR: ± 2.5mm.

CORRECCIÓN BIOLÓGICA: Aumenta 0.8 mm./año

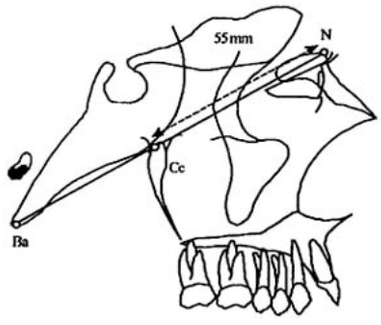

29. Altura facial posterior:

Es la distancia del gonión cefalométrico al punto Cf.

Interpretación: Determina el crecimiento vertical de la rama ascendente mandibular[52]. Ramas cortas corresponden a patrones dolicofaciales con un crecimiento rotacional posterior de la mandíbula. Por el contrario valores mayores indican ramas largas pertenecientes a patrones braquifaciales y crecimiento de la mandíbula hacia delante[19], así como también a la sobremordida esquelética de origen mandibular[52].

NORMA CLÍNICA: 55 mm. a la edad de 8½ años.

DESVIACIÓN ESTÁNDAR: ± 3.3 mm.

CORRECCIÓN BIOLÓGICA: Aumenta 0.8 mm./año.

AUMENTADO: Braquifacial/ Patrón Horizontal.

DISMINUIDO: Dolicofacial/ Patrón Vertical.

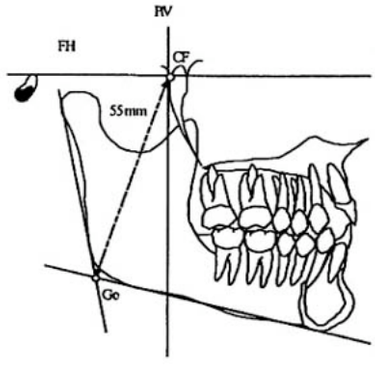

30. Posición de la rama

Es el ángulo que se forma entre el plano de Frankfort y el plano Cf-Xi.

Interpretación: Indica la posición antero-posterior de la rama[59]. Los patrones de clase II pueden deberse a la localización posterior de la rama (ángulo pequeño), los de la clase III pueden ser causados por la posición avanzada de la rama (ángulo grande). La posición avanzada está asociada con patrones de clase III latente, siendo útil para su detección[18].

NORMA CLÍNICA: 76°

DESVIACIÓN ESTÁNDAR: ± 3°

AUMENTADO: Prognatismo Mandibular.

DISMINUIDO: Retrognatismo Mandibular.

31. Localización del porión

Es la distancia del punto Porión al PtV.

Interpretación: La posición del punto Porión es indicativa de la posición antero-posterior de la ATM. Los valores disminuidos informan de un latente prognatismo mandibular (clase III)[1,59].

NORMA CLÍNICA: (-) 39mm. a la edad de 9 años.

DESVIACIÓN ESTÁNDAR: ± 2.2 mm.

CORRECCIÓN BIOLÓGICA: Aumenta 0.4 mm./año

AUMENTADO: Reproposición Condilar/ Retrognatia.

DISMINUIDO: Anteroposición Mandibular/ Prognatismo.

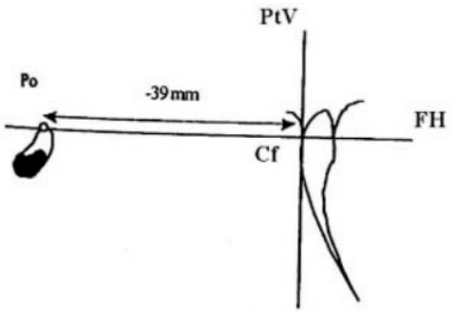

32. Arco mandibular

Es el ángulo formado por el eje del cuerpo con el eje condilar.

Interpretación: Determina el grado de inclinación del cóndilo y del desarrollo mandibular, indica el patrón de crecimiento mandibular, así como el biotipo facial [52].

Es un indicador de las características musculares del paciente. Ángulos grandes corresponden a mandíbulas cuadradas, mordidas profundas y musculatura potente[18].Ángulos de bajo valor indican mordidas abiertas, patrones dolicofaciales y débil musculatura[18].

NORMA CLÍNICA: 26° a la edad de 8½ años.

DESVIACIÓN ESTÁNDAR: ± 4°

CORRECCIÓN BIOLÓGICA: Aumenta 0.5°/año.

AUMENTADO: Patrón Horizontal/ Braquifacial.

DISMINUIDO: Patrón Vertical/ Dolicofacial.

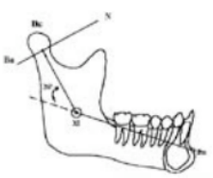

33. Longitud del cuerpo mandibular

Es la distancia del punto Protuberancia Menti (Pm) al centroide mandibular (Xi)

Interpretación: Evalúa la longitud del cuerpo mandibular y es útil en el diagnóstico diferencial del prognatismo o retrognatismo mandibular[18,59].

NORMA CLÍNICA: 65 mm. a la edad de 8½ años.

DESVIACIÓN ESTÁNDAR: ± 2.7mm.

CORRECCIÓN BIOLÓGICA: Aumenta 1.6 mm./año.

AUMENTADO: Prognatismo Mandibular.
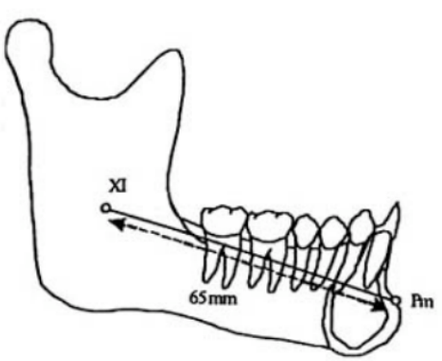
DISMINUIDO: Retrognatismo Mandibular.